

Los resultados obtenidos en este trabajo apoyan la información obtenida por Santos y col. (2017). Cabe destacar que las penicilinas y eritromicina son los antibióticos de elección para el tratamiento de la mastitis bovina causada por este microorganismo, por otra parte se ha estudiado el uso de aminoglicósidos para el tratamiento de infecciones causadas por MRSA (P. Dolwing 2013). La penicilina y eritromicina representan las primeras líneas de tratamiento contra las infecciones intramamarias causadas por este microorganismo, por lo tanto el monitoreo y control del uso responsable de los mismos resulta esencial para evitar el incremento de la resistencia antimicrobiana y principalmente la resistencia antimicrobiana múltiple.

### Bibliografía

- Bennett N, Bentancur A, Fernandez F, Kurioka, M. (2017). Plan Nacional de contención de la Resistencia Antimicrobiana de Uruguay. Disponible en [http://www.mgap.gub.uy/sites/default/files/plan\\_nacional\\_de\\_contencion\\_de\\_la\\_resistencia\\_antimicrobiana\\_de\\_uruguay.pdf](http://www.mgap.gub.uy/sites/default/files/plan_nacional_de_contencion_de_la_resistencia_antimicrobiana_de_uruguay.pdf)
- CLSI (2018). Performance standards for antimicrobial disk and dilution susceptibility test for bacteria isolated from animals; approved standard. Wayne: Clinical and Laboratory Standards Institute.
- EUCAST (2017). Breakpoint tables for interpretation of MICs and zone diameters. EUCAST.org. Disponible en [http://www.eucast.org/fileadmin/src/media/PDFs/EUCAST\\_files/Breakpoint\\_tables/v\\_8.0\\_Breakpoint\\_Tables.pdf](http://www.eucast.org/fileadmin/src/media/PDFs/EUCAST_files/Breakpoint_tables/v_8.0_Breakpoint_Tables.pdf)

- Giannechini R, Concha C, Delucci I, Gil J, Salvarrey L, Rivero R. (2014). Mastitis bovina, reconocimiento de los patógenos y su resistencia antimicrobiana en la Cuenca Lecher del Sur de Uruguay. Vet. (Montevideo) 50(196):4-32.
- Organización Mundial de la Salud (2017). El enfoque multisectorial de la OMS «Una salud». Disponible en <https://www.who.int/features/qa/one-health/es/>
- Santos RI, Zunino PM, Gil AD, Laport A, Hirigoyen J. (2017). Antibiotic resistance of *Staphylococcus aureus* associated with subclinical and clinical mastitis in Uruguay during an eight-year period. Austral J. Vet. Sci. 49(3):191-194.
- Wagner S, Erskine R. (2013). Antimicrobial drug use in mastitis. En Giguère S, Prescott JF, Dowling PM. Antimicrobial therapy in veterinary medicine. (5ª Ed) 519-526 Iowa, E.E.U.U. Editorial Wiley Blackwell.
- Dowling P. (2013). Aminoglycosides and Aminocyclitols. En Giguère S, Prescott JF, Dowling PM. Antimicrobial therapy in veterinary medicine. (5ª Ed) 233-255 Iowa, E.E.U.U. Editorial Wiley Blackwell.

## Focos de Hemoglobinuria Bacilar bovina en el litoral noroeste de Uruguay.

Rodríguez V<sup>1</sup>, Schanzembach M<sup>2</sup>, Parodi P<sup>3</sup>, Grille L<sup>4</sup>, Giannechini E<sup>1</sup>, Rivero R<sup>1</sup>, Matto C<sup>5</sup>.

<sup>1</sup>Laboratorio Regional Noroeste "Miguel C. Rubino", División de Laboratorios Veterinarios "Miguel C. Rubino", Ruta 3 Km 363 Paysandú, Uruguay. <sup>2</sup>Autor de referencia, veterinarioparisandub@gmail.com. <sup>3</sup>Departamento de Ciencia y Tecnología de la Leche Facultad de Veterinaria Ruta 3 Km 363 Paysandú, Uruguay. <sup>4</sup>Autor de correspondencia. <sup>5</sup>INSA, Plataforma de Salud Animal, La Estanzuela, Colonia, Uruguay.

### Resumen

Se describen focos de Hemoglobinuria Bacilar Bovina diagnosticados entre 1998 y 2019 en la División de Laboratorios Veterinarios Regional Noroeste. Se observaron 6 focos, 3 en el departamento de Paysandú, 2 en Tacuarembó y uno en Flores. Cinco de los mismos se presentaron en primavera-verano y uno en otoño. El diagnóstico se realizó en base a alteraciones histopatológicas, de las cuales se destacaron en hígado, áreas multifocales extensas de necrosis coagulativa, rodeado de hemorragias e infiltración difusa por neutrófilos.

### Summary

Bovine bacillary hemoglobinuria outbreaks diagnosed between 1998 and 2019 were described in the Division of Northwest Regional Veterinary Laboratories. Six outbreaks, 3 in the department of Paysandú, 2 in Tacuarembó and one in Flores were observed. Five of them in spring-summer and one in autumn. The diagnosis was made based on the histopathological alterations, the main of which were extensive multifocal areas of coagulative necrosis in the liver, surrounded with hemorrhages and infiltration by neutrophils.

### Introducción

La hemoglobinuria bacilar bovina es una enfermedad infecciosa causada por *Clostridium haemolyticum*, descrita en Estados Unidos, Nueva Zelanda, Argentina, Chile y Uruguay. Afecta principalmente a bovinos, en menor medida a ovinos, suinos y equinos (Radostits y col. 2002, Navarro y col. 2016, Dutra, 2016). Se produce por consumo de agua o alimentos contaminados con la espasa de esta bacteria (Radostits y col. 2002) y está asociada a factores predisponentes como Fasciola hepatica (Ramos y Cantón, 2009; Navarro y col. 2017; Micheloud y col. 2018). Generalmente, tiene una presentación esporádica en primavera-verano, con una morbilidad que varía entre 0.5 a 12% y letalidad elevada llegando hasta 80 a 100% en algunos casos (Navarro y col. 2017). Debido a que esta enfermedad se presenta de forma aguda o sobreaagudo no se pueden observar signos clínicos previos a la muerte (Micheloud y col. 2018). El objetivo de este trabajo es describir los focos de Hemoglobinuria Bacilar Bovina diagnosticados en el período entre 2008 a 2019 por la División de Laboratorios Veterinarios Regional Noroeste (DILAVE Paysandú).

### Materiales y Métodos

La información se obtuvo a partir de la base de datos regional georeferenciada del Laboratorio Regional Noroeste (BD33, Microsoft Access®).

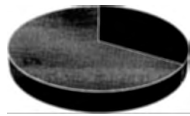
Los diagnósticos corresponden tanto a materiales remitidos por diferentes profesionales como a necropsias realizadas en el laboratorio. El diagnóstico se realizó en base a los hallazgos histopatológicos de muestras de órganos fijados en formal bufferado al 10%, incluidos en parafina, cortados en secciones de 5 micras y teñidos por la técnica de Hematoxilina-Eosina (H.E.).

## Resultados y Discusión

En el período 1998-2019 el Laboratorio Regional Noroeste registró 6 focos de Hemoglobinuria bacilar en bovinos con 19 casos en total. Los focos están distribuidos en los departamentos de Paysandú (3), Tacuarembó (2) y Flores (1). Fueron diagnosticados mediante hallazgos de necropsia, confirmados por histopatología, siendo afectadas principalmente explotaciones dedicadas a la cría e invernada. En todos los casos fueron vacas con buena condición corporal. Las muertes ocurrieron sin presentar signos clínicos aparentes, siendo similar a lo descripto por Dutra (2011; 2016), en nuestro país. En la necropsia se observó ictericia, hemoglobinuria, área de necrosis hepática focal extensa bien delimitado por un área de hiperemia (Figura 1). Tanto la hemoglobinuria como la ictericia son dos de las principales características clínicas de la enfermedad como resultado del cuadro hemolítico que provoca (Navarro y col. 2017; Micheloud y col. 2018). En hígado se observan áreas multifocales extensas de necrosis coagulativa, con una corona hemorrágica e infiltración difusa por neutrófilos (Figura 2). Estas lesiones observadas son producto de la acción de las toxinas producidas por el *C. haemolyticum*, las cuales provocan trombos con alteraciones endoteliales que causan necrosis coagulativa de hepatocitos (Navarro y col. 2017).

Cinco de los focos se produjeron en primavera y verano (Gráfico 1). Si bien la enfermedad se puede presentar en cualquier época del año, su incidencia incrementa entre los meses de septiembre a marzo (Dutra, 2011). A pesar que *Fasciola hepatica* es descripto como el principal factor predisponente de esta enfermedad, asociado además a suelos húmedos

y mayor frecuencia de precipitaciones, solo 2 (33%) de los casos se pudo adjudicar a este agente, el restante 67 % (Gráfico 1) de los casos podría estar explicado por otros factores como preñez avanzada, consumo de alimento muy fibroso, telangiectasia, necrobacilosis, (Radostits y col 2002; Ramos y Cantón, 2009).



■ Presencia de Fasciola    ▒ otros Factores

Gráfico 1: Casos de Hemoglobinuria Bacilar según factores predisponentes diagnosticados. Período 1998-2019.

Algunos autores indican que puede ser confundida con otras enfermedades como Carunculo Bacteriano, por su presentación de muertes en goteo (Martínez y col. 2017). Por lo tanto, es necesario hacer un diagnóstico diferencial con Tristeza Parasitaria Bovina y Leptospirosis que pueden compartir hallazgos similares en necropsia, así como enfermedades de muerte súbita.

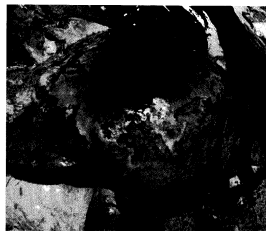


Figura 1: Bovino, área de necrosis hepática focal extensa bien delimitado por un área de hiperemia.

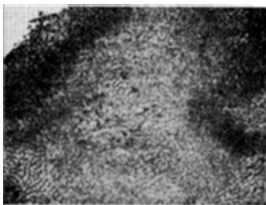


Figura 2: Área extensa de necrosis coagulativa, rodeado por una corona de neutrófilos y hemorragia H&E 40X.

## Bibliografía

- Dutra, F. (2011). Archivo Veterinario del Este, DILAVE, 2(3) Disponible en: [https://www.smvu.com.uy/moduloBiblioteca/9\\_f4ad0cd/archivosAdjuntos/n-2.pdf](https://www.smvu.com.uy/moduloBiblioteca/9_f4ad0cd/archivosAdjuntos/n-2.pdf) Fecha de consulta: 12/2/19.
- Dutra, F. (2016). Archivo Veterinario del Este, DILAVE, 2(3) Disponible en: [https://www.smvu.com.uy/moduloBiblioteca/14\\_bd70fe30/archivosAdjuntos/n-1.pdf](https://www.smvu.com.uy/moduloBiblioteca/14_bd70fe30/archivosAdjuntos/n-1.pdf) Fecha de consulta: 12/2/19.
- Martínez, A., Centelles, I., Robles, C. (2017). Caso diagnóstico N°3 "Hemoglobinuria Bacilar en vacas". Revista Presencia. Disponible en <file:///C:/Users/viroduque/Downloads/Martinezycol2017Hemoglobinuria.pdf> Fecha de consulta: 10/3/19.
- Micheloud, J., Späth, E., García, J., Cantón, G., Moreira, A., Odriozola, E. (2018). Estudio Retrospectivo de casos de Hemoglobinuria Bacilar Diagnosticados en bovinos de la provincia de Buenos Aires (Argentina). Revista FAVE - Sección Ciencias Veterinarias (17)30 - 35; doi: <https://doi.org/10.14409/favecv1717553>.
- Navarro, M., Dutra, F., Uzal, F. (2016). Hemoglobinuria bacilar. En: Uzal, F.A., Songer, W.G., Prescott, J.F., eds. Enfermedades clostridiales de los animales 1° ed. Ames, IA : Wiley y Blackwell : 265 - 274.
- Navarro, M., Dutra, F., Briano, C., Romero, A., Persiani, M., Freedman, J., Morrell, E., Beinsger, J., Uzal, F. (2017). Pathology of Naturally Occurring Bacillary Hemoglobinuria in Cattle. Veterinary Pathology (54): 457-466.
- Radostits, O.M., Gay, C.C., Blood, D.C., Hinchcliff, K.W. (2002). Medicina Veterinaria. Tratado de las enfermedades del ganado vacuno, ovino, porcino, caprino y equino 9° ed. Madrid, Interamericana 910-912p.
- Ramos, F. y Cantón G. (2009). Hemoglobinuria bacilar en el área de influencia de INTA Balcarce durante 2007-2009. Disponible en: [https://inta.gobar.gov.ar/sites/default/files/script-tmp-casos\\_hemoglobinuria07-09.pdf](https://inta.gobar.gov.ar/sites/default/files/script-tmp-casos_hemoglobinuria07-09.pdf) Fecha de consulta: 1/2/19.